

# PEDIATRIA SEPARATA 1998



## EXAMEN FISICO DEL NIÑO

*Pedro A. Armelini*

*Cátedra de Pediatría  
Facultad de Medicina  
Universidad Católica  
de Córdoba  
Jefe de Servicio  
Hospital de Niños  
Córdoba - Argentina*

 **Montpellier**



---

# EXAMEN FISICO DEL NIÑO



**PEDRO A. ARMELINI**

Cátedra de Pediatría  
Facultad de Medicina  
Universidad Católica de Córdoba  
Jefe de Servicio Hospital de Niños  
Córdoba - Argentina

---

# EXAMEN FISICO DEL NIÑO

## INTRODUCCION

Debe examinarse por completo al niño, lo que en algún momento significa que debe quitarse la ropa.

Generalmente sólo debe descubrirse la parte que se examinará, haciéndolo por partes y observando las reacciones de pudor.

El médico debe explicar al niño y a sus padres lo que va a hacer antes de desnudar zonas naturalmente pudorosas. Esto puede originar una reacción negativa inicial del niño, que generalmente cede cuando la madre o el padre explican el proceder al niño.

Algunas veces, si no hay urgencia, el examen puede posponerse, encargándose a los padres la explicación de la naturaleza del examen. Otras veces, la corriente de simpatía, generada por la delicadeza del médico, supera la resistencia inicial del niño.

Todo examen comienza con la observación cuidadosa del niño, de su postura, su actitud, relación de segmentos corporales y respuestas a las palabras del médico y de sus padres.

El orden del examen generalmente lo dicta las reacciones del niño.

La mayoría de las veces se examina a un niño de la cabeza a los pies y se lo reexamina de los pies a la cabeza. Otras, al niño se lo examina como se puede y no como se debe.

La zona anogenital es la última en examinarse.

Es importante hablar con el niño mientras se lo examina. Una técnica conveniente es buscar, con el examen, un personaje de ficción perdido entre las ropas del niño, sus oídos o su boca.

El examen de partes dolorosas debe ser diferido hacia el final, explicándole al niño lo que vamos a hacer.

Es importante contar con la serenidad de los padres. El niño estará más calmo si la mirada

de los padres no denota angustia o temor.

Con el tiempo, el médico desarrolla una rutina de examen que le ayuda a no pasar nada por alto y a tener un registro ordenado del examen de sus pacientes.

La historia debe completarse durante y al final del examen físico, a medida que los hallazgos de la observación, palpación o auscultación nos vayan planteando nuevas preguntas.

## ASPECTO GENERAL

El aspecto general de un niño dice mucho de su estado de salud o enfermedad. El niño, hasta mediados de la etapa escolar, no disimula ni el dolor ni su estado de ánimo. Esto posibilita obtener una rica información con sólo mirar a un niño, en los brazos de su madre o en la camilla.

Es conveniente seguir, en la observación, los siguientes pasos:

- **Estado del sensorio:**

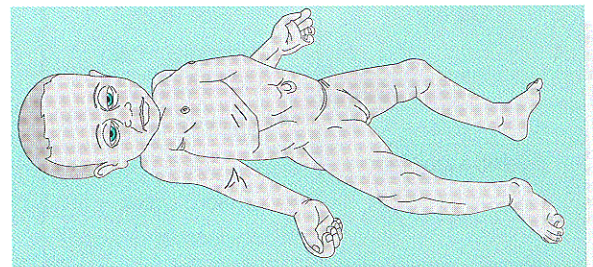
Su compromiso nos indica enfermedades graves, con participación del sistema nervioso central, por toxemia, infecciones o traumatismo.

- **Actitud:**

El niño, según conozca o no al médico, ofrecerá una actitud amistosa o reactiva, de rechazo o llanto. La irritabilidad extrema o la actitud de abandono no son normales.

Si al movilizarlo la irritabilidad aumenta, debemos pensar que el niño padece dolor o con-

## ASPECTO Y ACTITUD DE NIÑO ENFERMO



tracturas, especialmente si lo moviliza la madre. La privación sicosocial produce actitud de abandono.

• **Sensación de enfermedad:**

Un niño alerta, no dolorido, puede dar sensación de enfermedad con sus mejillas rubicundas por la fiebre y su jadeo respiratorio. Otras veces es la cianosis la que llama la atención y otras un abdomen tenso, brillante y distendido.

Todas estas situaciones de enfermedad son imágenes que evocan a la experiencia. El médico que atiende niños debe formarse observando cuidadosamente los pequeños detalles.

Se dice que un médico no equivoca un diagnóstico por ignorancia, sino por haber omitido un simple paso en el examen del paciente.

• **Estado nutricional:**

La desnutrición agrega riesgo cierto de mayor morbi-mortalidad a la mayoría de las enfermedades. Además, por sí sola, debe hacerlos sospechar una enfermedad biológica en curso (malabsorción, cardiopatía, etc.), o problemas sico-sociales que necesitan de nuestra atención.

• **Examen del pañal:**

Esta es una parte importante del examen del lactante. Las deposiciones del niño amamantado suelen ser cremosas, casi líquidas, y pueden

confundir, a la madre, con heces diarreicas.

Las heces de los procesos malabsortivos tienen un olor muy penetrante y en algunos casos la esteatorrea les confiere un brillo enmantecado.

Las heces ácidas de la intolerancia a la lactosa queman la piel del lactante en la zona de contacto.

El pañal habla también de la reciente emisión de orina, que el médico debe constatar toda vez que sospeche alguna patología renal o del medio interno.

**PIEL**

Observar el color, la elasticidad, tipo de lesiones en evolución o cicatrizales.

La cianosis se busca en la zona peribucal y en las extremidades. La hemoglobina alta de los neonatos facilita el diagnóstico, la anemia lo dificulta. En la mayoría de los lactantes la cianosis es de origen cardíaca o pulmonar. Identificar un soplo puede ayudar al diagnóstico pero su ausencia no excluye la posibilidad de una cardiopatía. Los neonatos con cianosis por cardiopatía mejoran con el reposo y se agravan con la agitación.

La ictericia se corrobora en las conjuntivas y en el paladar.

La ausencia de pigmentación, vitiligo, albinismo, deben investigarse en profundidad.

Anotar característica, número y tamaño de los nevos. Consultar con el dermatólogo si parecen sospechosos.

**Relación entre examen físico, estado nutricional y nutriente implicado**

Examen físico	Hallazgo	Nutriente
General	Edema Palidez	Proteínas Hierro
Piel	Piel escamosa, xerosis Hiperqueratosis	Acidos grasos esenciales Vitamina A
Cabello	Fragilidad Despigmentación	Proteínas
Ojos	Palidez conjuntival	Hierro
Cuello	Hipertrofia tiroidea	Iodo
Sistema esquelético	Craneotabes Rosario costal, articulaciones engrosadas	Vitamina D

**CARACTERÍSTICAS MORFOLÓGICAS DE ALERTA EN UNA LESIÓN PIGMENTADA**

**ASIMETRÍA**  
**BORDES CON MUESCAS**  
**VARIACIONES DE COLOR**  
**DIÁMETRO > 6MM**  
**SOBRELEVACIONES**



Los hemangiomas son los tumores más comunes en la infancia. Tienen baja incidencia al nacimiento (0.8-2.5%) y la mayoría (80%) aparecen durante el primer mes de vida. Al año, el 10-12% de los niños blancos tienen hemangiomas. Predominan en las mujeres 3:1.

El 60 % de los hemangiomas aparece en la cabeza y cuello. El 90 a 95% de los hemangiomas desaparece a los 9 años ,comenzando la involución hacia los 18 meses de vida.

Las Petequias y equimosis son signos de riesgo. Pueden ser manifestaciones de enfermedades sistémicas o de abuso.

Investigar la presencia de edema en la zona sacra (en los lactantes) y en la cara anterior de las piernas.

La piel del abdomen es el sitio de elección para plegar la piel y buscar signos de deshidratación.

En la zona glútea y en la parte superior de los muslos se buscan los pliegues que denuncian una pérdida importante de peso.

La piel y el cabello son derivados ectodérmicos al igual que el sistema nervioso. Por lo tanto, las lesiones en los dos primeros pueden ser el espejo de las enfermedades del sistema nervioso. La neurofibromatosis (más de seis manchas café con leche en la piel) y el adenoma sebáceo de la esclerosis tuberosa son ejemplos de lesiones conjuntas.

## PULSO

La frecuencia puede obtenerse en cualquier pulso periférico. En el recién nacido y en el lactante se lo busca en la carótida o en la femoral. La ausencia neonatal de pulso femoral es un signo de de coartación postductal de aorta.

La frecuencia del pulso no es la misma en las diferentes etapas del desarrollo. De las 120-140 pulsaciones por minuto del recién nacido, oscila entre 80-120 en el lactante, y se estabiliza entre los 70 y 100 latidos a partir de los 3 años.

La frecuencia del pulso disminuye con el sueño y se eleva 10 latidos por minuto por cada

grado de temperatura por encima de lo normal. El llanto también acelera la frecuencia.

El ritmo y la amplitud del pulso denuncian la salud cardiovascular del niño.

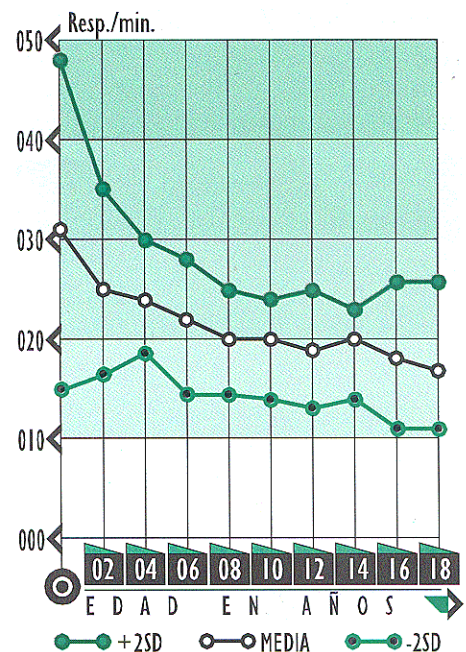
## FRECUENCIA RESPIRATORIA

La frecuencia respiratoria se determina observando el movimiento del tórax y del abdomen o auscultando el tórax. En el recién nacido la frecuencia respiratoria oscila entre 30-80 por minuto; disminuye a 20-40 en el lactante y pre-escolar y se estabiliza en 15-25 respiraciones por minuto en el escolar y en el adolescente.

La frecuencia respiratoria aumenta con el ejercicio, la fiebre y la ansiedad. Disminuye en las lesiones del sistema nervioso central, alcalosis metabólica e intoxicaciones por psicofármacos.

### FRECUENCIA RESPIRATORIA EN REPOSO

VARIACION CON LA EDAD



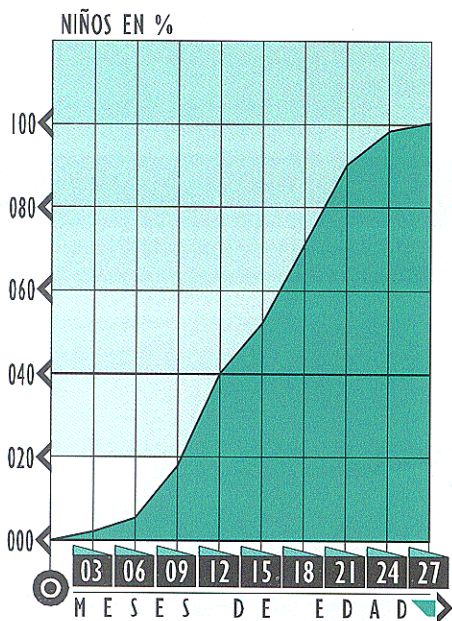


## CABEZA

Observar la forma, simetría o defectos de la cabeza; registrarlos. La escafocefalia (cráneo en quilla) y la dolicocefalia es común en niños nacidos prematuros. La braquiocefalia (corto y ancho) es característico de niños que pasan largo tiempo acostados en posición supina.

La microcefalia (circunferencia craneana inferior en 2-2.5 desviaciones estándar a la media) se acompaña de una alta probabilidad de retardo mental. Si se asocia a estatura corta,

EDAD DE CIERRE DE LA FONTANELA ANTERIOR



PEDIATRICA 78:904;1986

sugiere trastornos genéticos. La microcefalia, si se acompaña de cierre precoz de las suturas de los huesos del cráneo, se denomina cráneo-sinostosis secundaria. En la cráneo-sinostosis primaria la circunferencia craneana es normal.

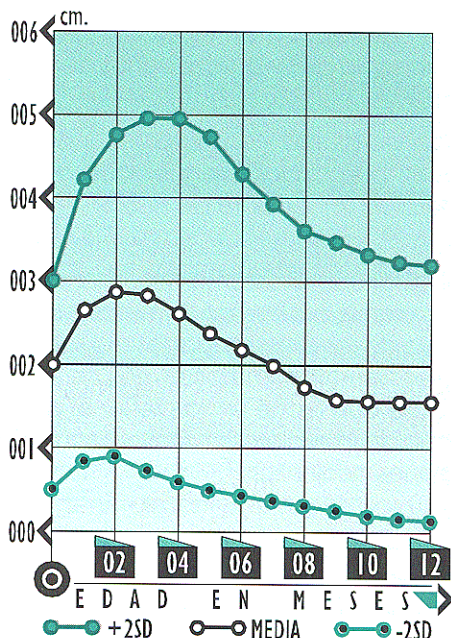
En la microcefalia se observa una desproporción entre el cráneo y la cara, una frente pequeña e inclinada hacia atrás y un occipucio plano.

La macrocefalia se diagnostica ante una circunferencia craneana mayor, en dos desviaciones estándar, a la media. Puede ser causada por una megaencefalia o una hidrocefalia. La primera es un rasgo familiar o puede ser parte de un síndrome genético, mientras que la hidrocefalia cursa con un aumento de la presión del líquido cefalorraquídeo.

La macrocefalia por hidrocefalia puede acompañarse por el signo ocular del sol naciente. Una prominencia exagerada del frontal se asocia a síndromes genéticos o puede ser un signo de hematoma subdural. La prominencia

TAMAÑO DE LA FONTANELA

TAMAÑO= long. + ancho/2



del occipital puede indicar una hidrocefalia del 4º ventrículo por malformación de Arnold Chiari.

Siempre que se constate una desviación importante del canal percentilar del crecimiento de la cabeza, se hacen necesarias mediciones frecuentes.

Palpar el tamaño y tensión de la fontanela. Se la explora con el niño sentado. El llanto tensa la fontanela, pero sólo en la expiración. De-



saparece la tensión con la tranquilidad del niño y la inspiración.

En lactantes normales puede percibirse una débil pulsación de la fontanela. Si la pulsación es marcada, puede ser signo de hipertensión endocraneana, trombosis de los senos venosos o comunicación arteriovenosa.

La fontanela se hunde o deprime en la deshidratación y en la desnutrición crónica.

La fontanela posterior se cierra alrededor del segundo mes; la anterior entre los 12 y 18 meses.


Observar la distribución e inserción del pelo. La anomalía sugiere defectos genéticos. El hirsutismo es muy común en los niños con retardo mental.

## CARA

La cara representa una de las regiones corporales más ricas en semiología pediátrica. Define, en el lactante y preescolar, su estado general de salud. El niño que sonríe, difícilmente está muy enfermo; el niño de fascie apática encierra un problema biológico o social.

La cara expresa diversas patologías. Una de ellas son los síndromes malformativos. La cara

### CARA TIPICA DE UN NIÑO ALERGICO



Observe: las ojeras, la boca entreabierta y el surco nasal. La mucosidad es clara.

de llanto asimétrico denuncia el síndrome cardio facial (ausencia del músculo depresor del ángulo de la boca asociada a comunicación interventricular). La micrognatia y el prognatismo se asocian a anomalías dentales.

La cara muestra, también, rasgos típicos de las alteraciones cromosómicas. La cara ancha, con ojos pequeños, oblicuos y con la hendidura palpebral inclinada hacia arriba y afuera nos hace manifiesta una trisomía 21 o síndrome de Down.

Las enfermedades agudas también se manifiestan en la cara. Debemos aprender a reconocer una fascie febril, rubicunda, con ojos que han perdido el brillo y boca entreabierta. También en la cara puede leerse el pliegue transversal en la nariz de los niños alérgicos, acompañado de ojos congestivos y brillantes.

Asimismo, la cara nos habla de la salud psicológica del niño y de su ajuste al medio social cuando interacciona con el médico y es una rica fuente de expresiones si existe dolor al examinarlo.

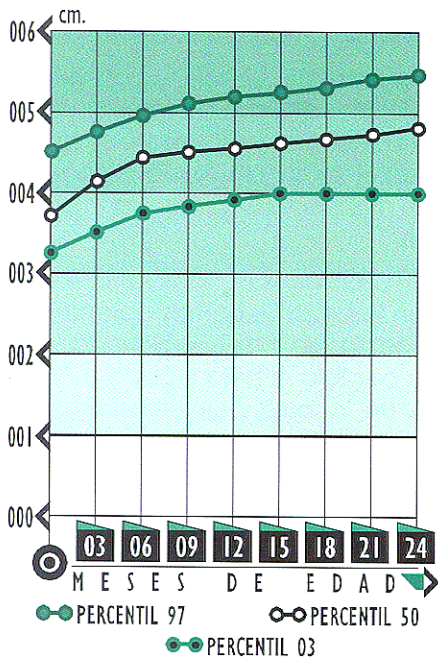
## OJOS

El examen ocular del recién nacido suele ser difícil por el edema palpebral. Los movimientos de rotación ayudan a que el recién nacido abra los párpados. Se debe inspeccionar la superficie externa del globo ocular, la conformación de los párpados y la orientación de la hendidura palpebral. Abriendo los párpados con índice y pulgar de una mano, se debe comprobar que los ojos sean de igual tamaño, que la córnea sea transparente, visualizándose un iris de color homogéneo, sin fisuras (coloboma) y una pupila central, circular, de color negro. Manteniendo los párpados abiertos, debemos buscar, con el oftalmoscopio, el reflejo rojo emitido por la retina. El reflejo debe tener igual color e intensidad en ambos ojos. Su presencia descarta cataratas, la mayoría de los glaucomas, retinoblastomas y vicios importantes de refracción.

La mala alineación ocular generalmente desaparece a los dos meses de vida. A esta



### DISTANCIA INTERPUPILAR NORMAL



edad, el lactante sigue objetos con la mirada y nos permite comprobar la presencia o no de nistamus. Este es un signo de alarma. En el lactante se sigue investigando el reflejo rojo ya que hay cataratas de aparición postnatal.

El ancho puente nasal del lactante puede hacer aparentar un estrabismo. Se lo debe diferenciar del verdadero con la prueba del reflejo corneano del haz luminoso de una linterna apoyada en la cara del observador (ejemplo: un otoscopio). El reflejo luminoso debe estar en la misma posición en la córnea de ambos ojos.

La edad media de aparición de estrabismo son los dos años y medio. El pediatra lo puede investigar con la prueba del reflejo corneano o con la oclusión alternativa de los ojos. En este caso, mirando un haz de luz, y tapando alternativamente un ojo, si alguno de los ojos se mueve para seguir mirando la luz, existe estrabismo.

En el preescolar, la posición inclinada de la

cabeza, al mirar puede ser signo del funcionamiento anormal del músculo oblicuo superior o de otras anomalías oculares.

A partir de los cuatros años se facilita la exploración de la agudeza visual. Es necesario explorarla en cada ojo por separado, ya que es más importante el hallazgo de diferencias en la agudeza visual entre ambos ojos que una alteración parecida en ambos.

Es signo de alarma que el niño ocluya un ojo para mirar o leer (presencia de diplopía).

En la etapa escolar y en la adolescencia se debe investigar la miopía, con visión lejana borrosa. Generalmente el niño entrecierra los ojos para mirar. A esta edad la prueba de la agudeza visual debe efectuarse anualmente. En general no tiene ningún valor explorar la visión cercana en un niño que tiene visión lejana normal.

La ptosis palpebral es indicio de lesión neurológica. La presencia de epicanto es un signo del síndrome de Down.

La conjuntiva es de color blanco-rosado, la rubicundez indica inflamación.

Valorar la presencia de cuerpos extraños evertiendo los párpados.

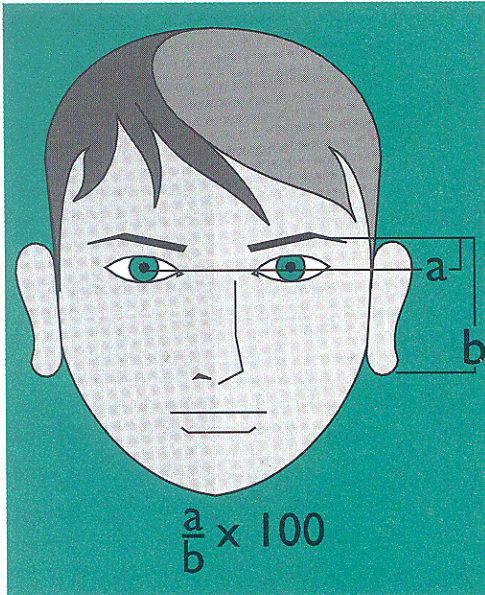
Estimular el reflejo corneal tocando suavemente la córnea con un trozo de algodón. La ausencia de parpadeo indica lesión de los nervios trigémino o facial.

## OIDOS

Observar la posición y las anomalías del pabellón de la oreja. Las orejas bajas pueden sugerir la presencia de disgenesia renal y un número importante de síndromes genéticos. Los mamelones y deformidades se asocian, con frecuencia, a sordera y otras anomalías orgánicas.

Proseguir con el examen del oído medio. Tirar el lóbulo de la oreja hacia arriba y atrás. Usar un otoscopio con luz brillante y usar el espéculo más grande que pueda ajustarse dentro del canal. Es habitual encontrar acúmulos de cera que deben removerse. El tímpano debe verse





Si la operación genera un resultado mayor a 10, las orejas están implantadas bajas.

de color gris perla y cóncavo. Si no se visualizan los huesecillos, el tímpano no es grisáceo o no es cóncavo, puede existir líquido en el oído medio y debe investigarse la etiología del mismo. Habitualmente se diagnostica una otitis serosa o una purulenta. El enrojecimiento del tímpano habla a favor de esta última.

Se recomienda la pesquisa auditiva universal dentro de los tres primeros meses de vida. Se debe repetir en el momento del ingreso escolar, con el objeto de detectar los casos de hipoacusia adquirida.

## NARIZ

Observar la forma de la nariz. La inclinación del tabique nos señala un posible traumatismo.

Levantar la punta de la nariz y observar el interior con buena luz. Registrar deformidades del tabique, hemorragias y tipo de secreción. La secreción purulenta unilateral sugiere un cuerpo extraño. Pregunte por estornudos paroxísticos o congestión conjuntival. La mucosa nasal normal es de color rosado claro, en las alergias es de color más claro.

Observar la salida de aire de ambos orificios, que debe ser igual. En el neonato, la atresia de coanas (1 cada 7000-8000 nacidos vivos) representa una emergencia médica, ya que el recién nacido respira únicamente por la nariz. La dificultad respiratoria es inmediata al nacimiento y mejora con el llanto. La atresia de coanas se asocia a otras malformaciones en el 50% de los casos, especialmente si es bilateral. El diagnóstico lo hace la imposibilidad de pasar una sonda adecuada, por la nariz, en el primer examen del neonato.

## BOCA Y GARGANTA

Esta es una parte resistida del examen del niño y debe realizarse cuando se ha ganado la confianza del mismo. El uso del bajalenguas es sólo necesario durante los dos primeros años de vida. Más tarde, el niño que no le teme a su médico, abrirá muy bien la boca, permitiendo un correcto examen. La boca se examina de atrás hacia adelante y de dentro hacia afuera.

La pared posterior de la faringe se muestra roja en las faringitis aguda y "empedrada" en las crónicas. La presencia de mucosidad purulenta nos puede indicar una adenoiditis.

Se observa la úvula y el paladar blando, su forma y movilidad. Se buscan lesiones vesiculares de infecciones virales.

Ambas amígdalas tienen el color rosado del resto de la mucosa yugal. Se enrojecen en las infecciones virales y se cubren de exudados purulentos en las infecciones bacterianas. El muguet, infección por cándidas, puede cubrir las amígdalas.

Observar la forma y movilidad de la lengua. Buscar lesiones vesiculares, dolorosas, típicas de infecciones virales.

Contar y observar el estado de los dientes, su alineación y mordida. La erupción de los dientes primarios comienza a los 6 meses de edad, con un rango entre los 3 y 16 me-

**La salud dental es también responsabilidad del pediatra.**



ses. A esta edad, un niño que no tiene dientes, pero que crece y desarrolla normalmente, debe ser examinado por un dentista. En la mayoría de los niños, todos los dientes primarios han hecho erupción a los 3 años.

La oligodoncia se observa en el síndrome de Down, la incontinenencia pigmenti y la displasia ectodérmica. Las alteraciones endócrinas del crecimiento como el hipotiroidismo o el hipopituitarismo suelen acompañarse de un retardo en la erupción de los dientes. Las encías son rosadas y el enrojecimiento nos señala gingivitis. Antes de la erupción dentaria no es raro observar una bolsa azulada llena de líquido sobre el diente (quiste de erupción) que indica una escasa acumulación de sangre en el saco dental, antes de la erupción.

En el lactante, la unión del frenillo labial, y con menos frecuencia el lingual, es en el borde alvéolo-gingival, pero migra, apicalmente con el crecimiento del niño. La mucosa yugal nos muestra la salida del conducto de Stenon.

Pedir al niño que hable. Constatar el tono de voz. La disfonía aguda nos hace pensar en laringitis. Si se acompaña de estridor, la laringitis es de importancia.

Las inflamaciones agudas y dolorosas de la boca pueden provocar babeo. El babeo habitual del lactante no es normal después de los 2 años de vida. Si persiste, debemos descartar algún trastorno del desarrollo neurológico.

## **CUELLO**

Palpar el cuello de atrás hacia adelante y de arriba hacia abajo. Reconocer las estructuras normales. Buscar "masas" palpables. El agrandamiento parotídeo borra el surco retromandibular.

Los ganglios linfáticos normalmente no son dolorosos y tienen un tamaño no mayor de 1 cm. Si son más grandes o dolorosos, buscar infecciones locales (amigdalitis, caries flemonosas). Preguntar sobre la existencia de fiebre, contacto con animales, decaimiento o pérdi-

da de peso para investigar enfermedades sistémicas o malignas.

La presencia de dos ganglios linfáticos agrandados, no contiguos, con hepato o esplenomegalia, sugiere una enfermedad sistémica. Lo mismo debe pensarse cuando las linfadenopatías son supraclaviculares o escalénicas.

Transiluminar cualquier masa quística, lateral (linfangioma) o central (quiste tirogloso). Palpar la tráquea en la línea media. La tiroides no siempre es palpable.

Flexionar el cuello. La resistencia a la flexión es un signo de meningitis o compromiso músculo-esquelético de la región cervical.

## **GANGLIOS LINFATICOS**

Palpar los ganglios inguinales, supraclaviculares, axilares y occipitales posteriores. El tamaño de los ganglios inguinales no supera el centímetro de diámetro, los otros no son palpables o tienen menos de 5 mm. de diámetro.

Los ganglios de mayor tamaño o dolorosos deben investigarse como se ha señalado con los ganglios cervicales anormales.

## **TORAX**

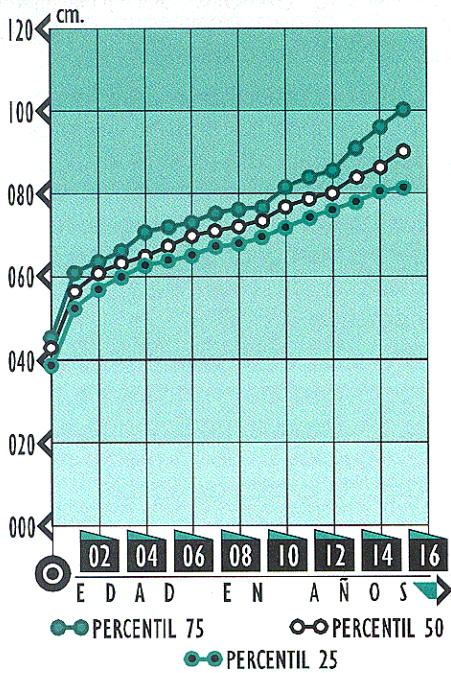
Observar la forma del tórax y la simetría de los dos hemitórax, por delante y por detrás. Inspeccionar el esternón, que puede adelantarse como quilla o hundirse en forma anormalmente pronunciada. El pectum escavatum y el pectum carinatum se asocian a menudo con diversos síndromes, en especial con el síndrome de Marfan.

El tórax del lactante menor suele ser acampanado, acompañando a un abdomen hipotónico. Las uniones condrocostales salientes y redondeadas son signos de déficit de vitamina D (rosario costal).

La respiración es predominantemente abdominal hasta alrededor de los 6 años; después se vuelve torácica.



**EXPLORACION DE LA CIRCUNFERENCIA TORACICA**



CINTA METRICA A NIVEL MAMILAR.

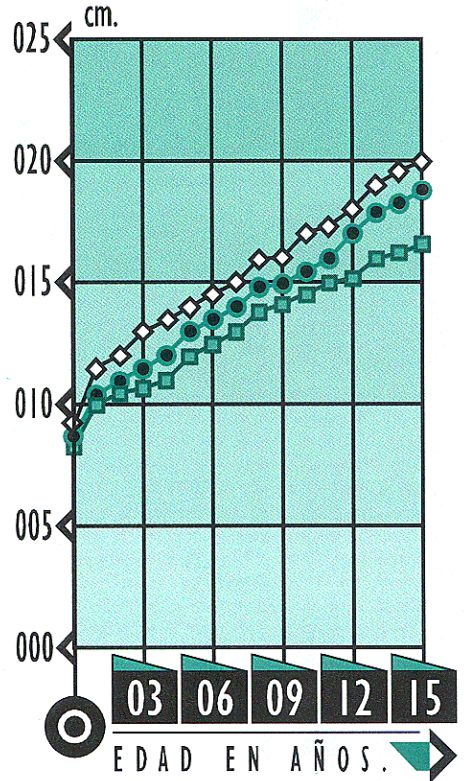
**MAMAS**

Es común observar que las mamas están hipertrofiadas al nacer; esto desaparece antes del 6º mes. Las mamas vuelven a desarrollarse durante la pubertad en etapas que van marcando la evolución puberal. El desarrollo comúnmente comienza en forma asimétrica, tanto en los varones como en las niñas. Anotar el estadio de Tanner en que se encuentra el desarrollo mamario.

Palpar cuidadosamente ambas mamas, registrando localización, tamaño, límite y dolor de las lesiones. Compruebe si hay secreción por el pezón y las posibles adenopatías axilares y supraclaviculares.

La incidencia de las mamas supernumerarias varía entre el 0.22% al 5% según las series. Se ubican a lo largo de la línea mamaria, desde la zona axilar hasta el muslo. La mayoría de las veces se encuentran por debajo de las mamas

**VALOR DE LA DISTANCIA INTERMAMILAR\***



\*Espiración media, brazos caídos.

**GINECOMASTIA FISIOLÓGICA\***

CARACTERÍSTICAS CLÍNICAS

**FRECUENCIA:** 60%.

**EDAD:** 12 años - 14 años.

**TAMAÑO:** Estadio II de Tanner.

**DURACION:** 12 - 18 meses.

**DESARROLLO PUBERAL:** Normal (III - IV)

**LOCALIZACION:** Uni o bilateral.

**SINTOMAS:** Sensibilidad táctil y dolorosa aumentada.

**EVOLUCION:** Desaparición espontánea.

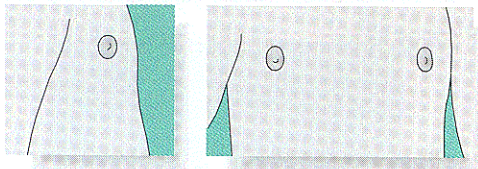
**EXAMENES COMPLEMENTARIOS:** Normales.

**TRATAMIENTO:** Control periódico.


\*Tejido mamario palpable en el varón.



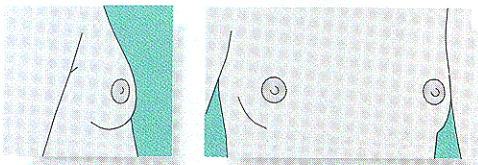
## DESARROLLO MAMARIO



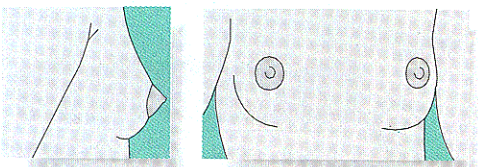
Grado 1 - Prepuberal



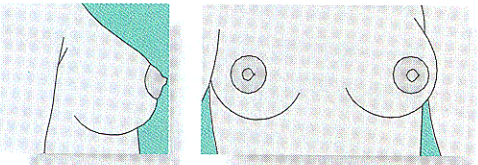
Grado 2



Grado 3



Grado 4



Grado 5

normales. Rara vez se asocian con malformaciones severas.

## PULMONES

Observar el tipo y frecuencia respiratoria. La frecuencia rápida, taquipnea, está asociada con infección del parénquima pulmonar (neumonía). También aumenta en la fiebre y cuadros de excitación o acidosis metabólica. Las frecuencias lentas son características de lesiones encefálicas, alcalosis o depresión por psicofármacos.

La disnea se asocia a tiraje inter y subcostal y si es severa, a aleteo nasal. La disnea inspiratoria nos habla de obstrucciones altas (cuerpo extraño). La disnea expiratoria es indicio de obstrucción de bronquios finos.

La cianosis, palidez, boca abierta y agitación general son signos de alarma en la patología respiratoria. Se percute todo el tórax, en su parte anterior, posterior y a lo largo de la línea media axilar. La matidez indica consolidación del parénquima pulmonar o líquido en el espacio pleural. Identificar el tamaño y posición del hígado y corazón.

Si el niño llora, debe prestarse atención a la auscultación cuando el niño inspira. La fase expiratoria se alarga a medida que se estrecha la luz bronquiolar. El lóbulo medio se ausculta por debajo de la axila derecha.

La presencia de sibilancias, escaso intercambio de aire y prolongación de la fase expiratoria son indicios de inflamación de los pequeños bronquios (bronquiolitis o asma).

Los estertores finos, con murmullo vesicular disminuido, se escuchan en los procesos de consolidación (neumonía).

## CORAZON

Observar el tamaño, forma, calidad de ruidos y presencia de soplos.

La auscultación debe comenzarse sobre la punta del corazón (área mitral) y seguirse por el borde esternal inferior derecho (área tricúspide), segundo espacio intercostal izquierdo en el borde esternal (área pulmonar) y segundo espacio intercostal derecho en el borde esternal (área aórtica).

**Muchos defectos cardíacos importantes se asocian a un aumento de peso insatisfactorio.**

**No olvidar palpar los pulsos femorales para detectar coartación de aorta. A menudo coexiste con otros defectos cardíacos congénitos.**



### Lesiones cardíacas que se manifiestan con cianosis

- Transposición de los grandes vasos
- Tetralogía de Fallot con estenosis o atresia pulmonar
- Atresia tricuspídea
- Tronco arterioso
- Conexión venosa pulmonar anómala completa con obstrucción

Continuar luego con el resto del área cardíaca, la axila izquierda, espalda y cuello.

Los soplos inocentes son sistólicos y musicales, de baja intensidad. Se escuchan, generalmente, en el borde esternal izquierdo bajo, por dentro del ápice o por debajo de cada clavícula. Los soplos diastólicos siempre son patológicos.

Cuanto antes se manifiesta un soplo, mayores serán las posibilidades de que sea causado por una cardiopatía congénita.

El soplo más frecuente, en el lactante, es el de estenosis pulmonar periférica, que suele ser inocuo. Es sistólico, expulsivo, breve y de alta intensidad. Se lo percibe mejor en el borde esternal superior del lado izquierdo. Se irradia a axila y espalda. Se debe a la pequeñez de las ramas de la arteria pulmonar y al ángulo agudo que forma el nacimiento de dichas ramas. Desaparece a los seis meses de vida.

El síndrome de Down se asocia con cardiopatía en el 50% de los casos. El síndrome de Turner se asocia a coartación de aorta y a válvula aórtica bicúspide.

Los extrasístoles auriculares son frecuentes en lactantes normales y afectan hasta el 14-20% de los niños de corta edad. Desaparece durante el primer año de vida.

Es importante terminar el examen del corazón observando las venas del cuello y el relleno capilar en la punta de los dedos medios. Valores superiores a 3 segundos indican una mala perfusión periférica.

## ABDOMEN

Observar la forma del abdomen. Si es plano o excavado, en la etapa neonatal, puede indicar hernia del diafragma.

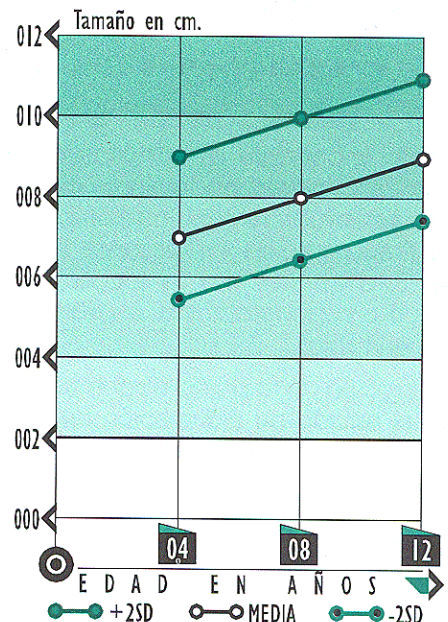
Un abdomen grande o distendido puede corresponder a variadas circunstancias:

- Alteraciones de la pared abdominal por hipotonía o mal desarrollo muscular.
- Afecciones del intestino con acumulación de gases o líquidos.
- Alteraciones de la cavidad peritoneal, con derrame o ascitis.
- Aumento de tamaño de órganos intra-abdominales: hígado, bazo, riñones.
- Tumores intra-abdominales.

Auscultar antes de percutir o palpar. Los ruidos peristálticos se escuchan, generalmente, cada 10-30 segundos. Los ruidos frecuentes de tono alto se observan con la obstrucción intestinal o la peritonitis; la ausencia de ruidos es signo de íleo.

### TAMAÑO DEL HIGADO (en cm.)

LÍNEA HEMICLAVICULAR



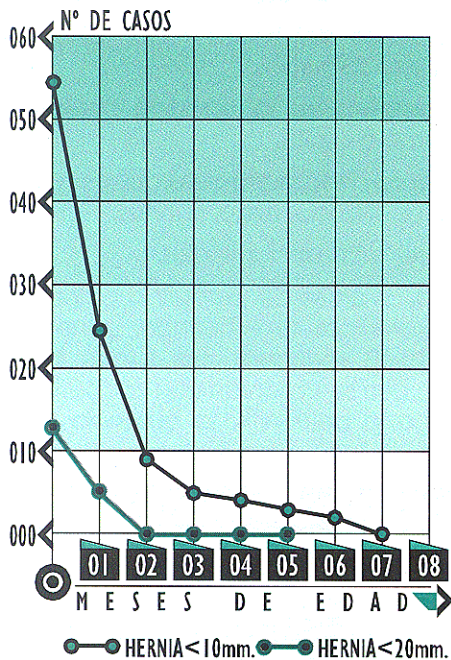
CLIN. PEDIATR. 14:378;1973

Palpar suavemente comenzando en el cuadrante inferior izquierdo, luego en el superior izquierdo, superior derecho, inferior derecho y línea media. A continuación palpar más profundamente en el mismo orden.



### EVOLUCION ESPONTANEA DE LA HERNIA UMBILICAL

NUMEROS DE CASOS POR MES.



SURG. GYNECOL OBSTET. 150:187,1980

Un dato importante es el hallazgo de contractura de la pared abdominal por espasmo de la musculatura. Esto indica siempre un proceso inflamatorio de los órganos intraperitoneales. Esta contractura es localizada en la apendicitis y generalizada en la peritonitis (vientre en tabla).

La palpación de la pared abdominal permite valorar el estado de hidratación del niño y la crepitación del tejido subcutáneo abdominal nos indica celulitis gaseosa.

Palpar cuidadosamente el hígado en el cuadrante superior derecho. Reconocer el tamaño, consistencia y calidad del borde. Medir el hígado en centímetros.

Palpar el bazo en el cuadrante superior izquierdo; estimar tamaño y consistencia. La punta del bazo puede ser palpable en la lactancia.

Cualquier otra masa palpable es anormal. Debe determinarse el contorno, tamaño y localización.

Explorar el dolor; tratar de localizar el punto más doloroso. El dolor de comienzo brusco se asocia, en general, con cólicos, perforaciones o isquemia aguda (torsiones o vólvulos). Los estados inflamatorios, como la apendicitis, la pancreatitis o la colecistitis producen una aparición progresiva del dolor. Los dolores crónicos pueden estar asociados a enfermedades clínicas o cuadros quirúrgicos no resueltos.

En todos los pacientes con dolor abdominal se debe examinar cuidadosamente la región inguinal en búsqueda de una hernia estrangulada, hernia de ovario, torsión de ovario o testículo.

El exceso de tejido adiposo dificulta la palpación y la localización de los puntos dolorosos.

La percusión puede añadir datos a los hallazgos de la palpación, especialmente para delimitarlos y comprobar el contenido de la masa palpable. Palpar en los ángulos costovertebrales. Percutir con el puño. La sensación dolorosa usualmente indica pielonefritis. En niños delgados, los riñones pueden ser palpables a la maniobra combinada de ambas manos.

En el examen de un niño con patología abdominal es mandatoria la investigación de las características de las heces. Las desposiciones con sangre macroscópicas puede indicarnos un divertículo de Meckel con mucosa gástrica ectópica, pólipos o una invaginación intestinal (heces como jalea de grosellas). Estrías de sangre mezcladas con mucus indican inflamación colónica y si se acompañan de pujos señala el origen bajo de la misma.

La presencia de melena generalmente señala un sitio más alto de sangrado. Representa una emergencia médica. Debe aspirarse, en este caso, contenido gástrico en busca de sangre.

### ZONA RECTO-ANAL

Inspeccionar el ano para detectar posición, fisuras, inflamación, hemorroides o dilatación. Esto último puede indicar abuso del niño.

El recto no se examina rutinariamente, pero si en niños con masa pélvica palpable, constipación pertinaz o pérdida de sangre por recto.



## GENITALES

En la recién nacida, después del parto y hasta la tercer semana de vida, la vulva aparece congestiva, los labios mayores y menores están engrosados.

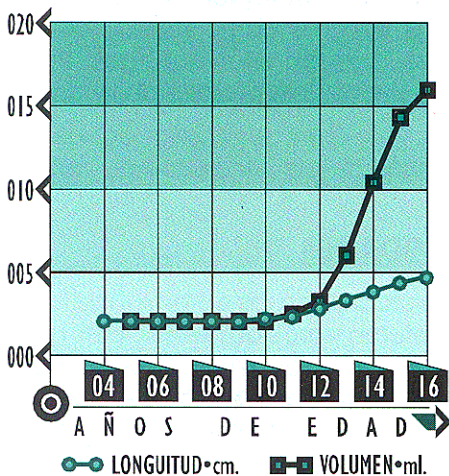
El clítoris parece más grande y puede existir un exudado vaginal mucoblanquecino.

Estos hallazgos son consecuencias de la impregnación del aparato genital de la niña por las hormonas maternas. Al 3° o 4° día de vida puede aparecer una pseudo menstruación al descamarse el endometrio por privación hormonal.

La inspección puede detectar la existencia de sinequias o adherencias de los labios menores que tapan el meato uretral. Un mayor aumento del tamaño del clítoris nos debe hacer sospechar la presencia de hiperandrogenismo.

La presencia de clitoromegalia, escroto bifido, fusión labioescrotal, hipospadias o micropene puede sugerir genitales ambiguos por hipomasculinización de niños genéticamente masculinos o por virilización de niñas genéticamente femeninas. El signo fundamental, a buscar en el examen físico, es la presencia o ausencia de gónadas palpables en el escroto o en el canal inguinal.

### LONGITUD Y VOLUMEN TESTICULAR

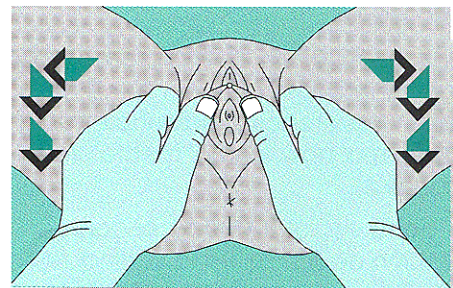
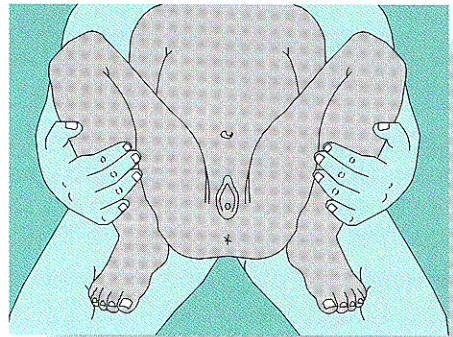


Orquidómetro de Prader.

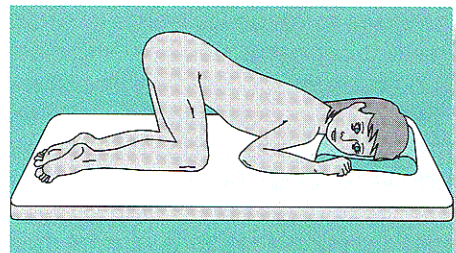
El himen puede estar imperforado, lo que origina, en la niña prepúber, un mucocolpos asintomático y en la púber amenorrea con hematocolpos.

La vulvovaginitis es la enfermedad más frecuente del aparato genital de las niñas. Al enrojecimiento se le suma un flujo de características variables según la etiología.

### EL EXAMEN VAGINAL DE LA NIÑA MENOR



### EXAMEN GINECOLOGICO DE LA NIÑA MAYOR





**Vello pubiano para varones y mujeres.**

Período 1	Pre-puberal. El vello no está más desarrollado que el de la pared abdominal, es decir, no existe vello pubiano.
Período 2	Crecimiento de vello suave, largo, levemente pigmentado, liso o poco rizado, en la base del pene o a lo largo de los labios mayores.
Período 3	Vello más oscuro, áspero-rizado, que se extiende un poco densamente sobre la sínfisis púbica.
Período 4	Vello tipo adulto, pero la zona que recubre, es considerablemente más reducida. No se extiende en la parte superior e interna del muslo.
Período 5	El vello tiene el aspecto del adulto, en cantidad y tipo, con distribución horizontal. Cubre el tercio superior e interno del muslo.
En el 80% de los varones y el 10% de las mujeres el vello pubiano se extiende más, siguiendo un patrón sagital. Esto ocurre luego de un tiempo de haber alcanzado el período 5. El vello axilar aparece, por término medio, unos 2 años después que comienza a crecer el vello pubiano - período 4. Sin embargo, como en todo el desarrollo piloso, existe mucha variabilidad y disociación en su cronología (6).	

La hemorragia vaginal es un signo de riesgo. Los tumores genitales (21%), la pubertad precoz (21%) y las lesiones vulvares (10%) son las causas más frecuentes en niñas menores de 10 años.

El examen genital de la niña mayor exige de la presencia de una enfermera. Esta colabora en el examen y es el reaseguro de nuestra inobjetable práctica. Es un testigo eficaz en casos de abuso sexual.

En el examen genital de los varones adquiere importancia la inspección del pene en busca de fimosis, adherencias balanoprepuciales y sobre todo, mal posición del meato uretral (epi o hipospadias).

En la bolsa escrotal puede encontrarse una acumulación de líquido en la vaginal testicular (hidrocele) que desaparece espontáneamente antes del tercer mes.

Si es comunicante por el conducto peritoneovaginal, el volumen de líquido será cambiante con la posición y las presiones. Exige interconsulta con el cirujano.

Los testículos están en las bolsas al nacimiento. Su ausencia puede deberse a un testículo retráctil o en ascensor (desciende con maniobras adecuadas) o a criptorquidia, con el testículo a permanencia fuera de las bolsas y en algún lugar del recorrido habitual de descenso. El bajo peso de nacimiento y la prematurez están asociadas con una tasa más alta de falta de descenso que la del promedio de lactantes

**Hallazgos físicos en niños abusados sexualmente**

- Traumatismo genital, rectal o uretral
- Hemorragia genital o anal
- Inflamación genital o anal
- Dolor agudo o crónico genital o anal
- Infección o flujo genital
- Signos de enfermedad de transmisión sexual

La inflamación brusca y repentina de la zona escrotal se denomina escroto agudo y es una emergencia médica. La torsión testicular (38% de las causas de escroto

agudo) no diagnosticada a tiempo puede significar la pérdida del testículo. También es importante hacer el diagnóstico diferencial, por la anamnesis, la transiluminación y la ecografía, con orquiepididimitis (31%) y torsión del hidátide (24%).

El principal diagnóstico diferencial de la tumefacción aguda del escroto es la epididimitis aguda versus la torsión del cordón espermático. La epididimitis produce dolor, tumefacción y enrojecimiento de la piel del escroto. Los testículos suelen tener una consistencia y posición normal. El reflejo cremasteriano, en general, está presente y permite diferenciar, no en forma patognomónica, la epididimitis de la torsión del cordón espermático. Son muy importantes los estudios complementarios y especialmente la visualización quirúrgica si se teme la torsión y la posible pérdida de la gónada.

En niños mayores de 10 años deben palparse las bolsas, de pie, en busca de varicocele.

**EXTREMIDADES**

La exploración de las extremidades debe incluir el sistema vascular, nervios, piel, músculos y tendones, articulaciones y huesos. El examen vascular incluirá la palpación de pulsos, la observación del color, relleno capilar y temperatura de la extremidad.

Debe constatar la sensibilidad, la potencia

motora y los reflejos.

La osteomielitis tiene distinta presentación en el neonato que en el lactante y el niño mayor. En el recién nacido y especialmente en el prematuro, la inmovilidad del miembro afectado es, generalmente, el primer signo físico. Posteriormente aparecen la tumefacción y el rubor.

En el lactante y el niño mayor son importantes los signos generales de infección aguda. Si la lesión asienta en miembros inferiores, es frecuente la cojera. El dolor se relata como el principal signo en el 50% de los casos. La hiperestesia localizada a la metáfisis afectada precede al eritema y a la tumefacción. La zona de hiperestesia se amplía y aparece tumefacción y rubor cuando el proceso infeccioso se extiende por el espacio subperióstico. La articulación vecina tiene limitación de movimientos pero de menor cuantía que el que se aprecia en las artritis sépticas.

La exploración de las articulaciones evaluará la amplitud de los movimientos activos y pasivos. La falta de movimiento es secundaria a defensa contra el dolor o pinzamiento. Constatar temperatura y color.

El dolor de cadera se irradia frecuentemente al muslo y a la rodilla. Por consiguiente, se deben examinar las articulaciones por encima y por debajo del sitio del dolor.

Los derrames se palpan alrededor de la articulación, y en el caso de la rodilla, se hace más evidente apretando la bolsa suprarrotuliana.

La pérdida de la rotación interna de la pierna puede ser signo de un problema en la articulación de la cadera.

Hacer caminar al niño. Todo niño que deja de caminar necesita de pronta atención, hasta encontrar la causa del problema. Debe observarse el patrón de marcha mientras el niño camina descalzo y escaso de ropa por un pasillo largo. Observar la fase de apoyo dado que el niño se apoya en la extremidad dolorosa el menor tiempo posible. Prestar atención al largo de los pasos y a la restricción o exceso de motilidad del tobillo, la rodilla o la cadera.

La fuerza muscular se puede comprobar con un apretón de manos o haciendo caminar al niño en punta de pie, sobre los talones y los bordes internos y extremos de los pies.

Observar el tendón de Aquiles. Debe ser recto.

La hipermovilidad articular es causa frecuente de dolor nocturno de las extremidades de preescolares y escolares. Responde bien a la fisioterapia.

## MANOS Y PIES

Las manos representan una zona de comunicación entre el médico y el paciente en dos aspectos.

El primero se establece en el área de los afectos, el segundo en la información semiológica que brinda.

La morfología general habla de la presencia de enfermedades genéticas, del estado nutricional, de la retención o no de líquidos. La forma en pala sugiere trisomía 21, la del tridente acompaña a la acondroplasia.

Buscar polidactilias aisladas o asociadas a síndromes malformativos múltiples. La clinodactilia del quinto dedo es muy común en el síndrome de Down. La aracnodactilia sugiere síndromes marfanoides.

Inspeccionar las uñas, y muy especialmente el color subungueal, sitio preferido para investigar el relleno capilar y la presencia de cianosis. También en el lecho ungueal se investiga la palidez de la anemia.

La palma tiene generalmente dos surcos transversales, uno proximal, curvo, y otro distal. Un único surco palmar se presenta, aunque sea sólo unilateral, en el 50% de los niños con síndrome de Down y en una gran variedad de síndromes genéticos que incluyen retardo mental. Con menor prevalencia también ocurre en niños con problemas de aprendizaje y del lenguaje.

También puede estar presente en el 10% de niños sin ningún problema del desarrollo. El surco palmar de Sydney (atraviesa transversal-



mente toda la palma) se encuentra en el síndrome de rubéola congénita y en otros trastornos del desarrollo.

También en los pies debe observarse la forma general para descartar malformaciones.

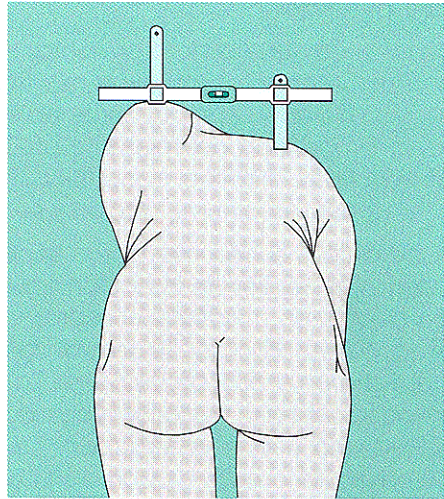
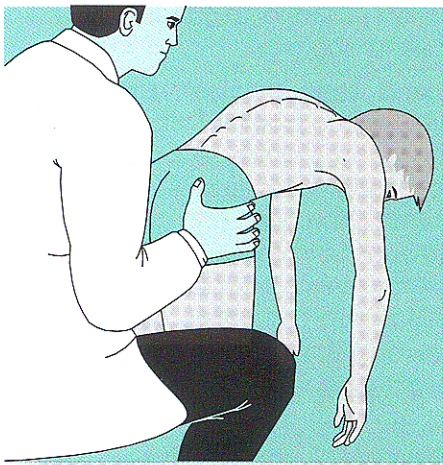Debe observarse la posición y el modo como la planta soporta la carga. Visto por detrás, la desviación del talón hacia adentro o afuera permite diagnosticar un pie valgo o varo. El apoyo del pie sobre el borde externo traduce en un pie supinado, sobre el borde interno un pie pronado.

## COLUMNA VERTEBRAL

La columna debe ser derecha, con leve lordosis lumbar. Inspeccionarla y palparla.

Desde atrás del niño, inspeccionar la altura de los omóplatos, las hemipelvis y los hombros cuando, sin quebrar las rodillas, se inclina hacia adelante. Este examen es mandatorio en todo niño en edad escolar y especialmente en niñas en edad puberal para descartar escoliosis. La escoliosis tiene cuatro veces más incidencia en mujeres que en varones y tiene una fuerte tendencia hereditaria. La alineación de la columna se explora dejando caer una cinta métrica desde la séptima cervical hasta el pliegue interglúteo.

### EXAMEN EN BUSCA DE ESCOLIOSIS



El desplazamiento hacia una u otra nalga es signo de escoliosis.

La espina bífida, o acúmulos pilosos sobre el sacro, pueden deberse a lesiones de la espina o malformaciones.

## EXAMEN NEUROLOGICO

Comienza con la evaluación de la conciencia y la orientación. Contribuye a determinar la gravedad de la enfermedad.

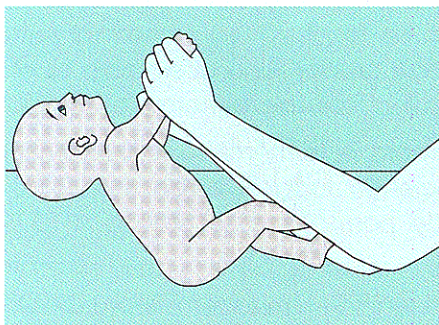
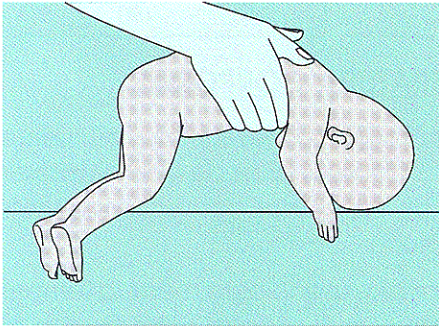
Evaluar la postura y los movimientos anormales. Estos son característicos de la hiperirritabilidad del sistema nervioso central. La incoordinación en la marcha usualmente indica enfermedad cerebelosa.

Explorar el tono del lactante sentando al niño por los brazos, o en decúbito prono, la mano del examinador lo levanta por el abdomen.

La hipotonía puede ser de causas central o periférica. Cuando es de origen central, generalmente se asocian a otras deficiencias del sistema nervioso central. Si el niño está bien conectado, alerta a lo que sucede alrededor, y presenta ciclos de sueño-vigilia normales, es muy probable que la hipotonía sea de causa periférica. En cambio si el niño no sigue los objetos con la mirada, presenta escasa conexión, crisis convulsivas o retraso en la maduración, la causa central es la más probable.



Epidemiología del retraso mental	
Retraso mental	10:1000 niños
• Parálisis cerebral	2:1000
• Síndrome de Down	1:1000
• Discapacidad auditiva	1:1000
• Discapacidad visual	1:1000
• Sínd. del cromosoma X frágil	1:1000



El aumento de la presión intracraneal se expresa con vómitos, cefalea grave y alteraciones de la conciencia. Los signos neurológicos localizados y las alteraciones visuales sugieren lesión de la masa cerebral. La pérdida de la memoria reciente y los cambios en la personalidad son indicios de enfermedades degenerativas. Muchas intoxicaciones farmacológicas o caseras debutan con síntomas neurológicos. Examinar los pares craneanos.

### PRESION SANGUINEA

Medir la presión sanguínea rutinariamente a partir de los 3 años y en situaciones de

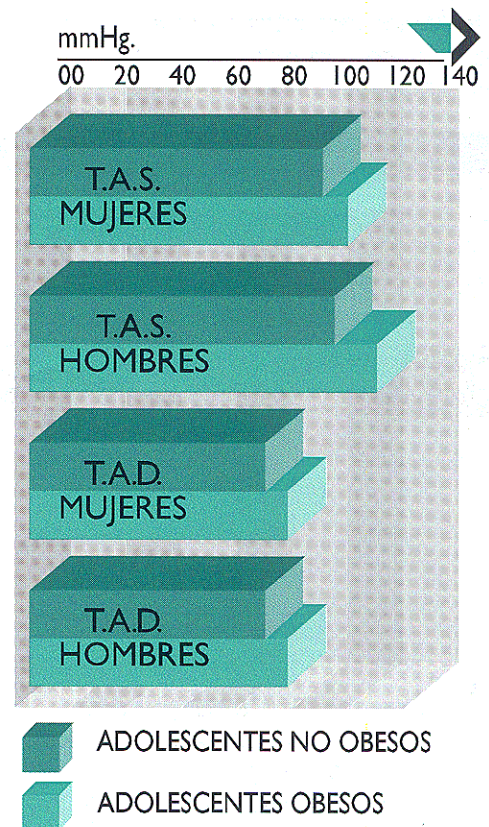sospecha. Se hará con un manguito que rodee completamente la extremidad y cuyo ancho debe cubrir una mitad o dos tercios de la longitud de la parte superior del brazo o de la pierna.

Generalmente, entre los 1 y 5 años el ancho del manguito debe ser de 6 cm; entre los 5 y 10 años de 9 cm y posteriormente de 12 cm.

Registrar y comparar con los percentilos normales (ver Apéndice). Es frecuente encontrar valores falsamente elevados si el niño llora, está muy irritable o lucha para cambiar de posición.

Producen hipertensión arterial enfermedades renales, endócrinas y arteriales.

### TENSION ARTERIAL



Tensión arterial sistólica y diastólica según masa corporal estandarizada.



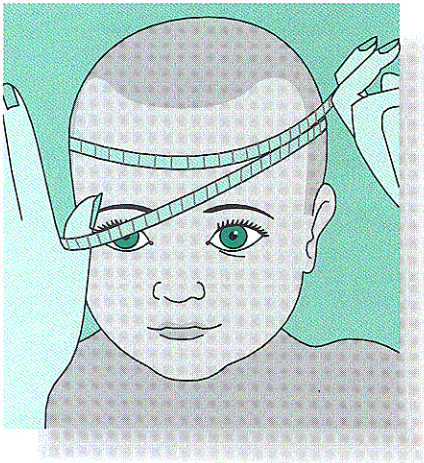
### Presiones arteriales que indican hipertensión

Edad del niño	Presión arterial sistólica (mmHg)	Presión arterial diastólica (mmHg)
Recién nacido-7 días	+100	
8-30 días	+110	
1 mes a 2 años	+124	+74
3 a 12 años	+130	+86
+ de 12 años	+144	+90

### PESO, ALTURA, CIRCUNFERENCIA DE LA CABEZA

Registrar en la historia clínica el peso, talla y circunferencia craneana. Percentilar y evaluar la evolución de estos parámetros. Medir al lactante en posición supina hasta los 2 años y luego de pie. Medir la circunferencia craneana en todos los lactantes menores de 2 años de edad y en aquéllos con deformaciones craneanas.

#### CIRCUNFERENCIA CRANEANA



No es raro observar variabilidad en la velocidad de crecimiento de la circunferencia craneana, muchas veces asociada a la variabilidad del peso y la talla. El 95% de los lactantes adquiere una curva de crecimiento de la circunferencia craneana estable a los 13 meses de edad.

### TEMPERATURA CORPORAL

Los síndromes febriles son muy frecuentes en los 2 a 3 primeros años de vida. Representan el 26% de las causas de consulta pediátrica ambulatoria.

El lugar más usado para medir la temperatura corporal es el pliegue axilar, donde el termómetro a mercurio debe permanecer 5-10 minutos. La temperatura es normal entre los 36.3 y 36.8 grados. Una alternativa es el pliegue inguinal. Los valores normales son iguales.

En el recto, el termómetro se deja 3 minutos, introduciendo todo el bulbo mercurio. Las cifras de normalidad se elevan a 36.8-37.3 grados.

La diferencia entre la temperatura cutánea y la rectal generalmente no supera los 0.5 grados. El aumento de la temperatura visceroperitoneal (peritonitis) eleva la diferencia a más de un grado.

Ante un niño febril es importante constatar otros signos concomitantes (tos, dolor abdominal, disuria). De otra manera es difícil orientarse en la búsqueda del origen de la fiebre.

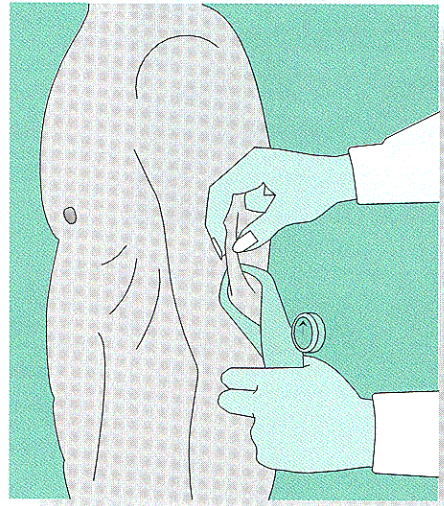
El comienzo brusco, con fiebre alta y clima invernal nos sugiere etiología infecciosa.

La temperatura persistente, no muy alta, con gran decaimiento en un niño mayor, nos puede alertar hacia la búsqueda de enfermedades sistémicas.

## MEDICION DE PLEGUES CUTANEOS

Las mediciones de los pliegues cutáneos del tríceps y región subescapular son útiles para el seguimiento de enfermedades que producen cambios en la composición corporal, especialmente en la cantidad de grasa. Los valores, obtenidos con calibres, deben anotarse y percentilar.

### PLIEGUES CUTANEOS





**ACCIONES DE SALUD  
SUGERIDAS DURANTE  
LAS ENTREVISTAS  
MÉDICAS EN LA  
EDAD PEDIÁTRICA**

Edad (mes-año)	Lactancia						Pre-escolar				
	01	02	04	06	08	12	15	18	24	03	04
Control, seguimiento (hist. clínica, examen físico).	■	■	■	■	■	■	■	■	■	■	■
Peso y talla.	■	■	■	■	■	■	■	■	■	■	■
Circunferencia craneana.	■	■	■	■	■	■		■			
Presión arterial.										■	■
Visión.	Según historia.					■	Según historia.				■
Audición.	Según historia.					■	Según historia.				■
Desarr. neuro-sico-social.	■	■	■	■	■	■	■	■	■	■	■
Inmunizaciones.	■	■	■	■		■	■	■			
Prueba tuberculina.						■					
Laborator. Metabolopatías.	■										
Hemoglobina, Hcto.				■		■		■			
Análisis de orina.			■					■			
Guía anticipada de la evolución del niño.	Cada visita.						Cada visita.				
Guía en la prevención de accidentes.	■		■	■	■	■	■		■	■	■
Primera consulta dental.										■	
Edad (año)	Escolar					Adolescencia					
	05	06	08	10	12	14	16	18	20		
Control, seguimiento (hist. clínica, examen físico).	■	■	■	■	■	■	■	■	■		
Peso y talla.	■	■	■	■	■	■	■	■	■		
Circunferencia craneana.											
Presión arterial.	■	■	■	■	■	■	■	■	■		
Visión.	■	■	■	■	■	■	■	■	■		
Audición.	■				■			■			
Desarr. neuro-sico-social.	■	■	■	■	■	■	■	■	■		
Inmunizaciones.	■				■						
Prueba tuberculina.											
Laborator. Metabolopatías.											
Hemoglobina, Hcto.	■				■						
Análisis de orina.	■				■						
Guía anticipada de la evolución del niño.	Cada visita.						Cada visita.				
Guía en la prevención de accidentes.	■				■		■				
Consulta dental.	■	■	■	■	■	■	■	■	■		